



Groep Geneeskunde Paard (GMP)

Postbus 421

3990 GE Houten

Tel: 030-634 89 00

Fax: 030-634 89 09

E-mail: gmp@knmvd.nl

Internet: <https://www.knmvd.nl/groepen/gmp>

HET GMP-BESTUUR BESTAAT UIT:

VOORZITTER

Drs. J.W.E. Peters, Appelscha

VICE-VOORZITTER

Prof. dr. M.M. Sloet van Oldruitenborgh-Oosterbaan, Bilthoven

PENNINGMEESTER

Mw. drs. G.J.C. Arentshorst, Rotterdam

SECRETARIS

Drs. W.O.J.L. Leenders, Rijen

LID

Mw. drs. F.E. Westerduin, De Bilt

COMMUNICATIECOMMISSIE

Drs. W.J.G. van Dijk, Hilvarenbeek (voorzitter)

KEURINGSCOMMISSIE

Dr. Jan-Willem ten Brinke (voorzitter)

PERMANENTE EDUCATIE PAARD (PEP)

Drs. R.Th.E.M. Scholten, Haps

JURIDISCHE COMMISSIE

Drs. H.R.C. Gostelie, Haaften

RICHTLIJNENCOMMISSIE

Mw. drs. L.C. Kranenburg, Utrecht

COMMISSIE INFECTIEZIEKTEN (AD HOC)

Dr. C. van Maanen, Rijssen (voorzitter)

DIERGEENESMIDDELENCOMMISSIE (AD HOC)

Prof. dr. M.M. Sloet van Oldruitenborgh-Oosterbaan, Bilthoven; Faculteit (voorzitter)

Sarcoïdose, een huidaandoening

- Sarcoïdose is de wetenschappelijke naam voor een secundair
- immuungemedieerde huidaandoening bij paarden die niets met
- sarcoïden (tumoren) te maken heeft.

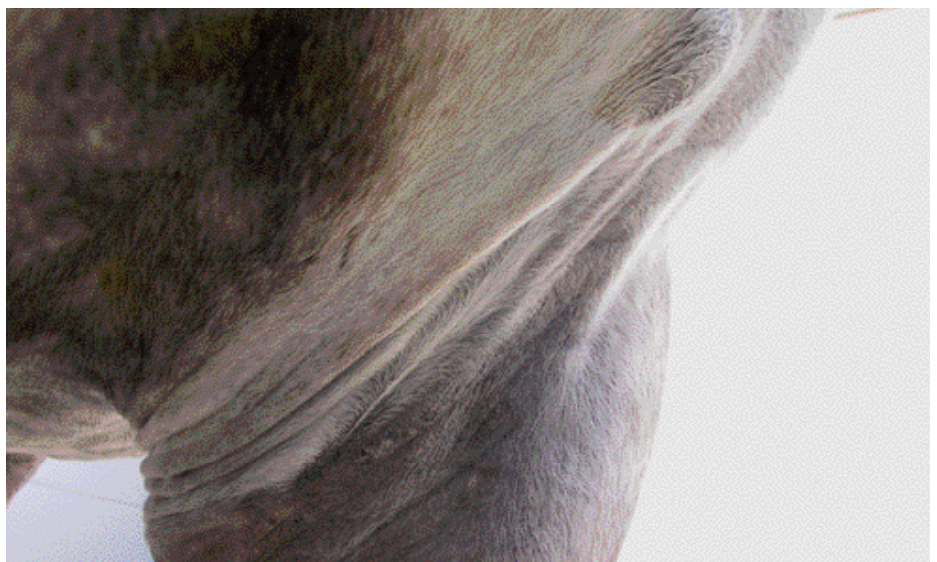Sarcoïdose kan gelokaliseerd (aan één of twee benen), gedeeltelijk gegeneraliseerd (bijvoorbeeld aan een been en de voorborst) en gegeneraliseerd (over het hele lichaam) voorkomen. In Utrecht was bij 22 patiënten de verdeling: 86% gelokaliseerd, 18% gedeeltelijk gegeneraliseerd en 14% gegeneraliseerd.

GELOKALISEERDE SARCOÏDOSE

Gelokaliseerde sarcoïdose wordt gekenmerkt door een zeer schilferige, dun behaarde huid op één of meer locaties. Dit betreft meestal een meer of minder oedemateus verdikt been, maar kan ook elders op het lichaam voorkomen. Als een been is aangetast is ook de kroonrand vaak enigszins afwijkend. De

afwijkende huid is niet pijnlijk en jeukt niet. Alleen bij een uitgebreide ernstige aantasting zal het paard ook kreupel lopen. Bij de mens wordt aangegeven dat het probleem berust op een immunreactie op een infectieus agens of een allergeen, voor het paard is hierover niets met zekerheid bekend.

Er is geen voorkeur voor ras, geslacht of leeftijd. De diagnose wordt met zekerheid gesteld door middel van een huidbiopsie waarin een voor de patholoog heel duidelijk afwijkend beeld optreedt (een nodulaire of meer diffuse granulomateuze dermatitis met vaak forse aantallen meerkernige reuscellen van het Langhans type). Hoewel in de literatuur wordt beschreven dat gelokaliseerde sarcoïdose zich eigenlijk altijd uitbreidt tot gegeneraliseerde



Partieel gegeneraliseerde sarcoïdose bij een 12-jarige KWPN merrie, de huid aan de binnenzijde van de radius is aangetast en er is een bult in de voorborst.

zeldzame bij paarden

sarcoïdose, is de ervaring in Utrecht veel gunstiger: bij patiënten waarbij de diagnose 'gelocaliseerde sarcoïdose' is gesteld, bleef dit probleem doorgaans gelocaliseerd.

Een deel van de patiënten knapt goed op na een systemische corticosteroïd therapie, een klein deel knapt deels op en bij enkele paarden verergert de situatie ondanks behandeling. Incidenteel verdwijnt de aandoening spontaan.

GEDEELTELIJK GEGENERALISEERDE SARCOÏDOSE

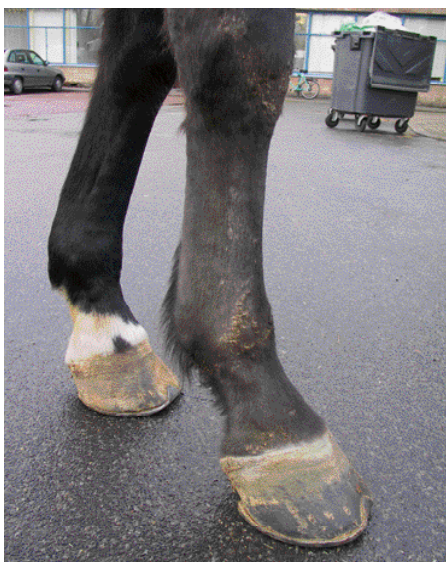Ook deze vorm is in Utrecht herhaalde malen gediagnostiseerd, maar helaas uiteindelijk altijd met een slechte afloop.

GEGENERALISEERDE SARCOÏDOSE

Bij gegeneraliseerde sarcoïdose kunnen twee klinische beelden op de voorgrond treden. Bij de huidvorm treden vooral de huidveranderingen



Gegeneraliseerde sarcoïdose bij een 11-jarige Trakener merrie.



Gelocaliseerde sarcoïdose RV bij een 7-jarige KWPN merrie.

gen op de voorgrond: schilferige huidlaesies met verlies van haar waarbij de manen en de staart gespaard blijven. Een huidbiopt zal hier de diagnose bevestigen. Bij de nodulaire vorm vertoont de huid in eerste instantie geen afwijkingen, maar worden er overal onderhuidse (subcutane) zwellingen waargenomen. Een speciaal type biopt (trucut) zal hier een diagnose geven. In beide gevallen treedt in het verloop van de aandoening ook verminderd presteren en vermageren op. Bij de huidvorm treedt later in het verloop van de aandoening ook weefselwoekering (granuloomvorming) in organen op en bij de nodulaire vorm gaat de huid doorgaans later ook meedoen.

Therapeutisch kunnen hoge doses corticosteroïden soms (tijdelijk) verbetering brengen,

maar de prognose van gegeneraliseerde sarcoïdose is slecht.

CONCLUSIE

Het is duidelijk dat er ten aanzien van de immuungemedieerde huidaandoeningen van het paard nog veel onbekend is en dat tot nu toe slechts een tipje van de sluier, die over deze problematiek ligt, is opgelicht. Het is van belang om zich te realiseren dat in deze groep huidaandoeningen vaak alleen een diagnose is te stellen op basis van het histologische beeld en dat dan nog soms tussenvormen voorkomen. Intensief samenwerken tussen dierenarts, specialist Inwendige Ziekten Paard en specialist Veterinaire Pathologie zal meer inzicht brengen in deze lastige groep huidaandoeningen van het paard. ●

VIVA LAS VEGAS

AAEP 6 t/m 9 december 2015

- Nascholing is voor iedere dierenarts essentieel om zijn of haar kennis up-to-date te houden. Een van de grootste bijeenkomsten voor dierenartsen vond 6 tot en met 9 december plaats in de Verenigde Staten. Vier dagen lang werd Las Vegas bezocht door bijna 3.500 paardendierenartsen die het jaarlijkse congress van de AAEP (American Association of Equine Practitioners, het Amerikaanse equivalent van de KNMvD) benutten om hun kennis te vergroten, collega's te ontmoeten en de nieuwste snufjes op het gebied van de paardeneeskunde te ontdekken. Zo'n 20 Nederlandse dierenartsen reisden af naar Amerika.



Het jaarlijkse AAEP congres in Las Vegas is een van de grootste bijeenkomsten voor dierenartsen

Het congres werd geopend met een lezing door Daniel J. Siegel, professor in de psychiatrie. Hij gaf zijn visie over hoe dierenartsen om kunnen gaan met stress in het dagelijks leven op een manier waarop hun gezondheid, levensstijl en welzijn verbeterd kunnen worden. Een actueel onderwerp gezien de hoge werkdruk en het relatief hoge aantal zelfmoorden onder dierenartsen. Hierna volgde een uitgebreid overzicht van nieuwe ontwikkelingen en wetenschappelijke publicaties van het afgelopen jaar.

De rest van de tijd kon eenieder naar eigen interesse invullen. Met 8 tot 10 parallelsessies op elk willekeurig moment was er een keur aan onderwerpen om te volgen. Sommige onderwerpen werden door een expert gepresenteerd, andere onderwerpen werden als 'table topic' besproken door practici onderling. Deze laatste opstelling zorgde regelmatig voor verhitte discussies. Een geweldige manier om ervaringen van over de hele wereld uit te wisselen. Het is duidelijk dat er meerdere wegen naar Rome leiden. Soms via oude,

conservatieve maar beproefde wegen, soms met state of the art, moderne technieken.

Op 6 december vond een meeting plaats van de ISHVA (International Sport Horse Veterinarian Association). De sportpaarden dierenartsen overlegden over actualiteiten. Zo is harpagaside (duivelsklauw) per 1 januari opgenomen als 'prohibited substance'. En is er een lijst met 'specific substances' ingevoerd die wel verboden zijn, maar niet automatisch tot een schorsing leiden, omdat ze door contaminatie (bijvoorbeeld via het voer) in het paard kunnen zijn gekomen. Er werd ook een uitgebreide up-date gegeven rondom de stand van zaken voor de komende Olympische en Paralympische Spelen in Rio de Janeiro deze zomer.

Het congres ging gepaard met een grote beurs. De nieuwste snufjes werden getoond, waaronder een robot die zelfstandig röntgenopnamen van een paard kan maken. Vervolgens kan met deze beelden een 3D reconstructie gemaakt worden. En

deze zomer zal er bijvoorbeeld een apparaat op de markt komen waarmee het tellen van wormeieren in paardenmest geautomatiseerd zal kunnen worden uitgevoerd. Röntgen- en echoapparatuur zijn ontwikkeld tot compactere, draadloze systemen die beelden van hoge kwaliteit leveren. Farmaceuten presenteerden hun nieuw ontwikkelde medicijnen, klinieken en organisaties hun diensten. Daarnaast was dit een goede kans de meest recente vakliteratuur, instrumentarium en apparatuur aan te schaffen.

De avonden werden benut om de stad te ontdekken en contacten te leggen met collega's. In dezelfde periode vonden ook de finales van de nationale kampioenschappen Rodeo plaats in Las Vegas. Op dezelfde locatie waar in april nog de wereldbeker springen en dressuur plaatsvond werd de piste nu gevuld met quaterhorses, mustangs en stieren. Een tot de nok gevulde arena gilde, joelde en stampte om hun favorite cowboys aan te moedigen. Al met al was het verblijf in Las Vegas een leerzame en gezellige ervaring. ●



Op de beurs worden de nieuwste ontwikkelingen getoond.



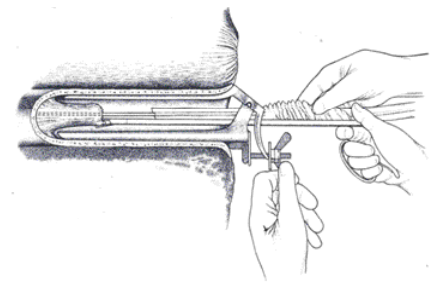
Oefen je voortplantingstechnieken!



DipACT, Department of obstetrics, reproduction and herd health, University of Ghent(B), Dr. Patrick Brogan Bsc BVSc MANZCVSc MSc DACT, mobile reproductive specialist, Drs. Tilly Spierings, VC Someren, Drs. Maaïke Lautenschütz, dierenarts Paardenpraktijk VLS, Drs. Myrthe Wessel, Dip ECAR, DipACT, Specialistische Voortplantingspraktijk en drs. Reini Dijkman, Dipl. ECVP.

Dit uniek, hands-on wet lab waarbij cursisten zelf de gelegenheid krijgen zich bepaalde technieken eigen te maken, zal beperkt blijven tot 24 personen waarbij men in kleine groepen zal rouleren om iedereen voldoende gelegenheid te geven alle technieken uit te proberen. Nascholingspunten zijn aangevraagd bij PE-Veterinair. ●

Kijk op de site www.svp-wessel.nl voor achtergrondinformatie en inschrijvingsmogelijkheden.



UNIQUE REPRO WET LAB BIJ STAL BRINKMAN IN TWELLO

De Specialistische Voortplantingspraktijk en paardenpraktijk VLS organiseren op 8 maart een uniek, praktisch, wet lab. De workshops staat onder de bezielende leiding van enkele collega's met jarenlange praktische ervaring in de paarden gynaecologie en drie voortplantingsspecialisten.

Er zijn meerdere merries en microscopen beschikbaar waarbij cursisten zelf de gelegenheid krijgen zich technieken eigen te maken.

Verschillende (embryo-)transfer methodes kunnen

worden geoefend, evenals embryo handling van donor tot draagmerrie. Bij het overzetten van de embryo's kunnen deelnemers de Wilsher forceps uitproberen maar ook zal Dr. Prof. Peter Daels zijn methode met u oefenen.

Het prepareren van pinda-olie voor oestrussuppressie zal de revue passeren evenals het nemen en beoordelen van uterus biopten onder leiding van veterinaire patholoog bij de GD, drs. Reini Dijkman.

Ook kunt u uw eigen cytologie sample nemen (met cytobrush of swab), kleuren en beoordelen.

Het dreamteam op 8 maart a.s. zal bestaan uit Dr. Prof. Peter Daels, DVM PhD DipECAR

AGENDA NASCHOLING

2 Maart 2016:

Geneesmiddelen bij het paard: wetgeving en doping

Locatie: Merelbeke, België

10 Maart 2016:

Actualiseringscursus Erkend Paardendierenarts 2016

Locatie: Zwolle

16 Maart 2016:

Orthopedische casussen: ondervoetsproblemen

Locatie: DKL Emmeloord

16 Maart 2016:

Practicum: geleidingsanesthesie en gewrichtspuncties van het proximale lidmaat

Locatie: Merelbeke, België

30 Maart 2016:

Röntgentechniek: "gericht richten"

Locatie: Merelbeke, België

13 Oktober 2016:

Actualiseringscursus Erkend Paardendierenarts 2016

Locatie: Vianen

10 November 2016:

Actualiseringscursus Erkend Paardendierenarts 2016

Locatie: Nijmegen



Foto: Shutterstock.com